

# ODONTOMA COMPLEXO EM MAXILA – RELATO DE CASO

## COMPLEX ODONTOMA OF THE MAXILLA – CASE REPORT

Thauany Vasconcelos Soares da Silva<sup>1</sup> Paulo Ewerton Barros de Sena<sup>2</sup> Rafael Guedes de Paiva<sup>3</sup>

1. Graduanda do Curso de Odontologia do Centro Universitário de João Pessoa (UNIPÊ)
2. Cirurgião-Dentista formado pelo Centro Universitário de João Pessoa (UNIPÊ). Pós-Graduando em Implantodontia Pelo Instituto de Odontologia da Paraíba (IOA)
3. Especialista em Cirurgia e Traumatologia Buco-Maxilo-Facial pela Universidade Estadual da Paraíba, Professor, Mestre, do Curso de Odontologia do Centro Universitário de João Pessoa (UNIPÊ)

### Palavras-chave:

*Anormalidades Dentárias; Tumores odontogênicos; Odontoma.*

### RESUMO

O odontoma é uma alteração definida como um tumor odontogênico benigno e representa cerca de 70% das ocorrências dos tumores odontogênicos. O objetivo desse estudo foi apresentar um caso clínico referente ao diagnóstico e tratamento de um odontoma complexo em região anterior de maxila. Paciente de 27 anos compareceu à clínica buscando avaliação de rotina e, ao exame clínico, foi verificada a ausência dos elementos dentais 13 e 14 e retenção prolongada do 54. Radiograficamente, foi observada a presença de uma lesão radiopaca sugestiva de odontoma complexo, além de impaction dos elementos dentais 13 e 14. A abordagem adotada foi a remoção da lesão, do elemento 54 e tracionamento ortodôntico do elemento 13. A cirurgia foi feita em ambiente ambulatorial, sob anestesia local, iniciando pela exodontia do elemento 54, logo depois foi feita a incisão de Newman, descolamento mucoperiosteal e remoção da lesão com broca cirúrgica esférica em alta rotação, sob refrigeração abundante com soro fisiológico estéril. Posteriormente, foi acessado o elemento 13 por vestibulare feito o desgaste ósseo com broca cirúrgica esférica, até a exposição da coroa do dente. Por fim, foi realizada a colagem do dispositivo de tracionamento ortodôntico, botão associado a fio de aço colocado com resina composta eo paciente foi encaminhado ao ortodontista. O diagnóstico e tratamento desse tipo de patologia é de suma importância, evitando implicações estéticas e funcionais ao paciente. Não é comum recorrências, e tem prognóstico excelente.

### Keywords:

*Tooth Abnormalities; Odontogenic Tumors; Odontoma.*

### ABSTRACT

*Odontoma is an alteration defined as a benign odontogenic tumor and represents about 70% of the occurrences of odontogenic tumors. The aim of this study was to present a clinical case regarding the diagnosis and treatment of a complex odontoma in the anterior region of the maxilla. A 27-year-old patient came to the clinic seeking routine evaluation and, on clinical examination, the absence of dental elements 13 and 14 and prolonged retention of 54 were verified. Radiographically, the presence of a radiopaque lesion suggestive of a complex odontoma was observed, in addition to impaction of dental elements 13 and 14. The approach adopted was the removal of the lesion, element 54 and orthodontic traction of element 13. The surgery was performed in an outpatient setting, under local anesthesia, starting with the extraction of element 54, shortly afterwards Newman's incision, mucoperiosteal detachment and removal of the lesion with a high-speed spherical surgical drill, under abundant refrigeration with sterile saline. Subsequently, element 13 was accessed through the vestibular and bone wear was done with a spherical surgical drill, until the tooth crown was exposed. Finally, the orthodontic traction device was bonded, a button associated with steel wire placed with composite resin and the patient was referred to the orthodontist. The diagnosis and treatment of this type of pathology is extremely important, avoiding aesthetic and functional implications for the patient. Recurrences are not common and have an excellent prognosis.*

### Autor Correspondente:

Thauany Vasconcelos Soares da Silva  
Endereço: Rua Agostinho Fonseca Neto, Número 170, Bairro Água fria  
CEP: 58073-470. João Pessoa-PB.  
Email: vasconcelosthauany@gmail.com

## INTRODUÇÃO

O odontoma é uma alteração que se manifesta na cavidade bucal definida como um tumor odontogênico benigno, formado por tecidos dentários com diferentes graus de diferenciação<sup>1,3</sup>. Sua etiologia não é bem determinada,

todavia, teorias sugerem que seu surgimento pode estar associado a traumatismos locais, infecção, alterações genéticas ou a patologias<sup>3,4</sup>.

Comumente são diagnosticados por exames radiográficos de rotina. Geralmente têm associação de dentes inclusos, ou até mesmo desvio da posição normal dos dentes, e

podem gerar comprometimentos funcionais, estéticos e oclusais. Existem relatos de dormência labial, edema, assimetria facial, porém a sintomatologia dolorosa é rara<sup>1,4,6,7</sup>.

São classificados como composto e complexo de acordo com características radiográficas e histológicas. Histopatologicamente, o odontoma composto se dá na divisão da papila dentária em duas ou mais, envolvidos por uma matriz fibrosa frouxa ao redor de tecido pulpar cercado de dentina primária, esmalte e cimento e apresenta maior prevalência. No odontoma complexo, os tecidos odontogênicos se organizam de forma desordenada, e são constituídos de dentina tubular madura. As “células-fantasma” indicam a potencialidade de ceratinização e podem ser observadas em células epiteliais do esmalte de alguns odontomas<sup>3,5</sup>.

Seu diagnóstico precoce é simples e possui como aliado os aspectos radiográficos, isso é de grande valia para evitar possíveis complicações, já que, por ser um evento assintomático, pode ganhar grandes proporções<sup>14</sup>. Ainda o diagnóstico precoce pode evitar que o paciente seja submetido a procedimentos múltiplos, diminuindo a probabilidade de insucesso da intervenção aplicada<sup>15</sup>.

Radiograficamente apresentam radiopacidade bem definida, de densidade maior que os tecidos ósseos ao redor, se assemelhando às características do tecido dentário, com um linha esclerótica revestido por um halo radiolúcido<sup>3,4</sup>. No odontoma composto se observam vários denticulos, já o odontoma complexo por se organizar de maneira desordenada elimina a característica de denticulos em sua apresentação radiográfica<sup>5</sup>.

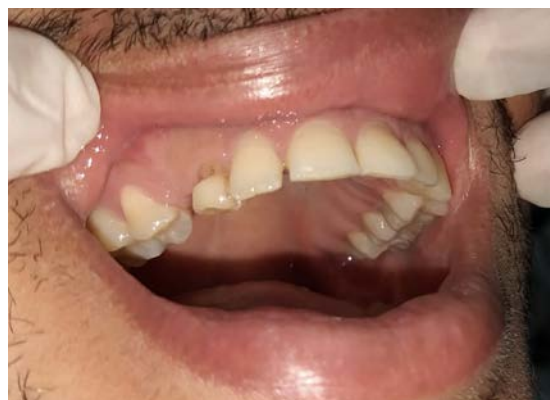Seu tratamento é cirúrgico conservador e consiste na retirada da lesão, utilizando para este procedimento os mesmos princípios de remoção de dentes inclusos. É um procedimento de fácil execução, porém os odontomas de maior porte localizados em áreas profundas apresentam maior dificuldade

para remoção. Não é esperado que esse tipo de lesão possa ocasionar recidivas<sup>8,9</sup>.

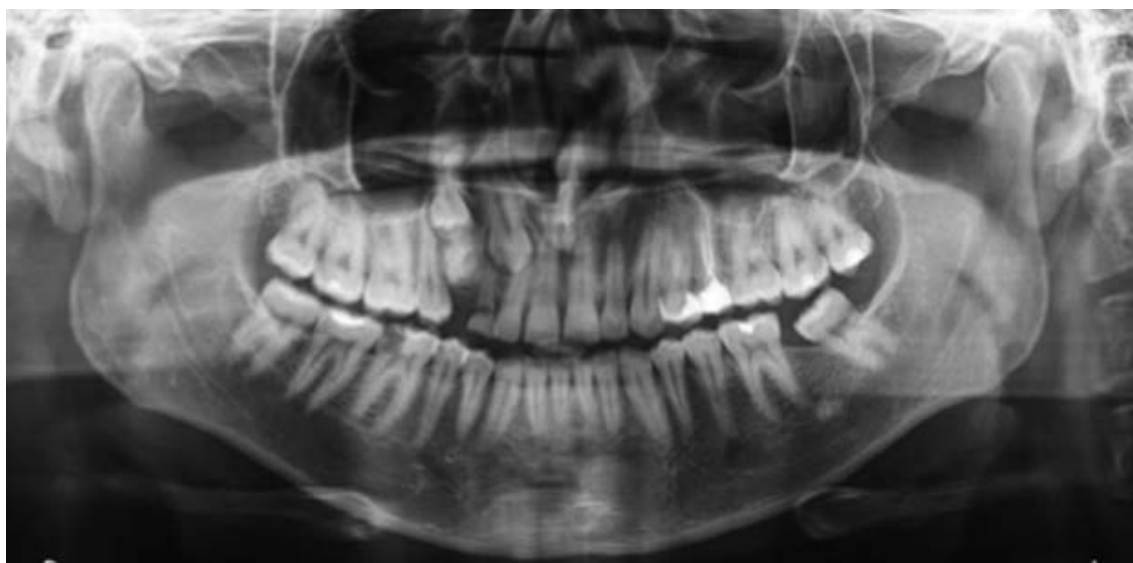O objetivo do presente estudo foi apresentar um caso clínico referente ao diagnóstico e tratamento de um odontoma complexo em região anterior de maxila.

## RELATO DE CASO

Paciente, 27 anos, ASA 1, leucoderma, compareceu à clínica buscando avaliação de rotina. No exame intraoral verificou-se ausência dos dentes 13 e 14, além da retenção prolongada do dente 54 (Figura 1). Foi solicitada uma radiografia panorâmica com a finalidade de averiguar esta ausência. Ao analisar, foi observada a presença de uma lesão radiopaca sugestiva de odontoma complexo e impaction dos dentes 13 e 14 (Figura 2).



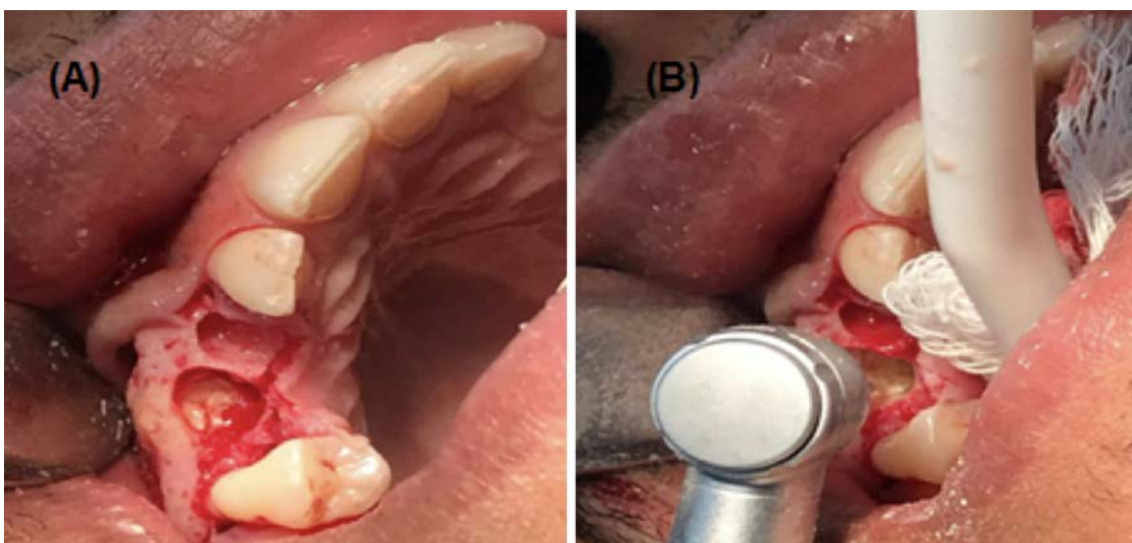
**Figura 1** – Exame intra-oral. Verificou-se ausência dos dentes 13 e 14 e presença do dente 54.



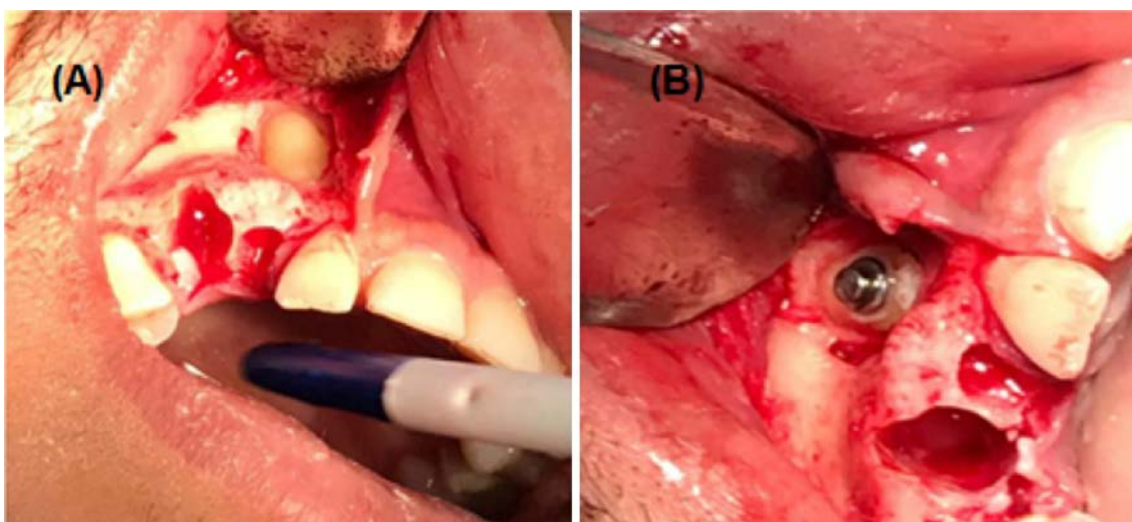
**Figura 2** – Observada presença de uma lesão radiopaca sugestiva de odontoma complexo, além de impaction do dente.

Após avaliação clínica e radiográfica, optou-se pela remoção cirúrgica da lesão e, tracionamento ortodôntico dos elementos dentários. A cirurgia foi aceita pelo paciente e feita em ambiente ambulatorial sob anestesia local (articaina a 4% com epinefrina na concentração de 1:100.000). Primeiramente realizou-se antissepsia intra-oral com digluconato de clorexidina a 0,12%, e extraoral com digluconato de clorexidina a 2%. Foi feita a exodontia do dente 54 com descolador de molt nº9. Logo em seguida, foi feita a incisão de Newman, descolamento mucoperiosteal e remoção da lesão com auxílio de broca cirúrgica esférica em alta rotação, sob refrigeração abundante com soro fisiológico estéril (Figura 3).

Posteriormente, foi acessado o elemento dental 13 por vestibular, em que foi feito desgaste ósseo com broca cirúrgica esférica, até a exposição da coroa do dente. Após exposta, foi feito condicionamento ácido, com o ácido fosfórico a 37%, utilização de sistema adesivo e fotopolimerização, seguida de colagem do dispositivo de tracionamento ortodôntico, botão associado a fio de aço colocado com resina composta (Figura 4). Por motivos econômicos o paciente optou por não intervir no tracionamento do dente 14 e foi encaminhado ao ortodontista para início do tracionamento ortodôntico. Retornou após 7 dias sem interferências.



**Figura 3** – (A) Acesso a lesão realizado por meio de incisão de Newman, descolamento mucoperiosteal. (B) Remoção da lesão com auxílio de broca cirúrgica esférica em alta rotação, sobre refrigeração abundante com sorofisiológico estéril.



**Figura 4** – (A) Acesso ao dente 13 foi realizado desgaste ósseo com broca cirúrgica esférica, até a exposição da coroa do dente. (B) Colagem do dispositivo de tracionamento ortodôntico.

## DISCUSSÃO

A literatura afirma que os odontomas representam cerca de 70% dos tumores odontogênicos, os do tipo composto são comumente encontrados na região de incisivos de caninos maxilares, já os do tipo complexo em região posterior de mandíbula<sup>3,2,12</sup>, o que condiz com a localização no caso supracitado. Porém esse odontoma também pode ser encontrado em outras regiões, como a região anterior de mandíbula<sup>16</sup>. Não existem estudos estatísticos expressivos quanto a predileção por sexo ou idade<sup>5,9</sup>. Mas, um levantamento local realizado no sul do estado de Minas Gerais revelou uma predileção pelo sexo masculino e média de idade de 14,5 anos<sup>18</sup>.

De modo geral apresentam tamanho reduzido que raramente ultrapassam o tamanho de um elemento dentário. Existem relatos de odontomas com até 6cm, e estes podem levar a expansão óssea<sup>2,12</sup>. A literatura mostra as apresentações clínicas extraóssea, erupcionada e intraóssea, sendo a intraóssea mais comum<sup>11</sup>.

Alguns tumores podem ser formados por ambos os tipos de odontoma. Existe uma entidade recentemente conhecida, denominada fibroma ameloblástico. É considerado um tumor raro formado por fibroma ameloblástico e componentes do odontoma complexo<sup>11,13</sup>.

É possível encontrar estudos referentes a relação do odontoma com outras patologias, dentre elas o cisto dentígero e o tumor adeno-odontogênicomatoide. Os autores alegam que a conformação celular, origem embrionária, e as características histopatológicas se assemelham e possibilitem o desenvolvimento de patologias císticas ou tumorais de origem odontogênica<sup>13</sup>.

Quanto ao diagnóstico, a manifestação clínica mais evidente da lesão é a falha na erupção dos dentes permanentes, podendo vir acompanhada de interferências na erupção dentária, diastemas, erupções ectópicas, oclusão inadequada, mudança de posição e má formação de dentes adjacentes<sup>9</sup>. Diagnosticar precocemente pode evitar que o paciente se submeta a tratamentos corretivos, além de evitar problemas estéticos, funcionais e fonéticos<sup>4</sup>. No caso relatado, devido ao diagnóstico tardio, foi necessária a intervenção ortodôntica, já que a lesão bloqueou a erupção dos dentes permanentes.

O tratamento cirúrgico consiste na remoção utilizando os princípios de exodontia de dentes inclusos. Geralmente, são lesões de fácil remoção já que se separam dos tecidos ossos por uma cápsula de tecido conjuntivo fibroso<sup>4</sup>. Alguns odontomas se localizam em regiões que possuem proximidades com estruturas nobres. É necessário esclarecer ao paciente os riscos de lesionar estas estruturas, tal como o risco de fratura mandibular durante e após o procedimento, sendo susceptível a um tratamento adicional<sup>4,11,17</sup>.

Em situações em que existe a possibilidade eruptiva, é relatada a erupção espontânea após remoção do odontoma, contudo, a abordagem cirúrgica juntamente com a intervenção ortodôntica é a alternativa mais coerente para estabelecer o alinhamento adequado dos dentes já que a dentição permanente é a mais afetada<sup>13</sup>.

## CONCLUSÃO

O diagnóstico e tratamento desse tipo de patologia é de suma importância. Vale salientar a importância de averiguar a saúde bucal em consultas periódicas, tendo em vista que o diagnóstico precoce pode evitar implicações estéticas e funcionais ao paciente.

Seu tratamento é de fácil execução, não é comum recorrências, e seu prognóstico é excelente. Prosservar o caso é essencial, assim como avaliar se o paciente necessitará de intervenção ortodôntica.

## FINANCIAMENTO

Não houve financiamento.

## CONFLITOS DE INTERESSE

Não há conflitos de interesse.

## REFERÊNCIAS

1. Nascimento LHA, Deip LFA, e Silva T da S, do Nascimento SLC, Torres RS, Tavares PMH, et al. Odontoma composto em região anterior da maxila. Revista UNINGÁ. 2019;56(3): 52-57.
2. Neville BW, Allen CM, Damm DD, et al. Oral and maxillofacial pathology, 4. ed. Rio de Janeiro: Elsevier; 2016.
3. Freires JFV, Flores N da C, Fragoso LNM, de Vasconcelos JF, Pessoa HMR, Ribeiro ED, et al. Remoção cirúrgica de odontoma composto de grande proporção sob anestesia local: relato de caso. Brazilian Journal of Surgery and Clinical Research. 2019;27(2):47-51.
4. Pires WR, Joel Motta-Junior J, Martins LP, Stabile GAV. Odontoma complexo de grande proporção em ramo mandibular: relato de caso. RevOdontol UNESP. 2013;42(2): 138-143.
5. Silva DJ de SS, de Souza JJ, Cavalcanti Almeida R de AC, Andrade ES de S. Estudo Clínico-Patológico de Odontomas Diagnosticados no Laboratório de Patologia Bucal da Faculdade de Odontologia de Pernambuco-FOP. 2015;15(4): 31-36.
6. Cardoso L de C, Miyahara GI, Magro Filho O, Garcia Junior IR, Soubhia AMP. Odontoma combinado associado a dentes não-irrompidos: relato de casos clínicos. Revista Odontológica de Araçatuba. 2003;24(2): 47-51.
7. Simonetti LSC, Rodrigues AM, Diana N de B, Faria MD, Bordon AKCB, Pereira FP. Odontoma composto em paciente infantil: relato de caso. Arch Health Invest. 2014;3(2):26-33.
8. Neto AEM, Capella DL. Tratamento conservador de grande odontoma complexo em mandíbula. RFO UPF. 2011;16(3): 317-321.
9. Santos MESM, Silva AR de BL, Florêncio AG, da Silva UH. Odontoma como fator de retenção dentária: relato de casos clínicos. Rev. cir.traumatol. buco-maxilo-fac. 2010;10(2): 25-30.

10. Proteasa CT, Proteasa E. Compound odontoma – morphology, clinical findings and treatment. Case report. Rom J MorpholEmbryol 2018, 59(3):997–1000.
11. Ortega NMC, Villalobos DM, Porras GA, Flores AR. Exéresis de odontomacomplejo mediante osteotomía sagital de rama. Reporte de un caso. Odontol. Sanmarquina.2019; 22(4): 291-297.
12. Chan PJ, Yang JH, Jo SY, Kim BC, Lee J, Lee W. Giant complex odontoma in the posterior mandible: A case report and literature review. Imaging Sci Dent. 2018 Dec; 48(4): 289–293.
13. Falkinhoff PH, Reig ELG. Los odontomas y sus implicancias. RevAsocOdontolArgent. 2019;107:19-24.14.
14. Wanderley AEC, Souto RRFA, Pimentel MG, Leite, IF, Marques ES, Melo SVJD, et al. "Odontoma composto como fator de impactação dentária: Relato de caso." Revista Eletrônica Acervo Saúde. 2019; 34: e1794-e1794.
15. De Sousa H, De Andrade RP. Relato de caso clínico: odontoma complexo. Monografia (graduação em odontologia), Universidade de Uberaba. 2019. 24f.
16. da Rocha Argolo NM, Araújo CSB, de Souza Lisboa, LM, Cavalcanti, TC, de Melo Franco, AV. Odontoma complexo em região anterior de mandíbula: relato de caso. Revista Eletrônica Acervo Saúde. 2019; 18: e254-e254.
17. Moraes TMSM; Neto Izolani O. Odontomas: Revisão de literatura. Revista pró-universUS. 2017; 08 (2): 62-66.
18. Silva VS de A. "Prevalência de odontomas em uma população no sul do estado de Minas Gerais." Dissertação (mestrado em ciências odontológicas). Universidade Federal de Alfenas. 2018. 61f.